Digitized by the Internet Archive
in 2015

https://archive.org/details/b21968603

CONTRIBUTION A L'ÉTUDE

DES LYMPHATIQUES DES ORGANES GÉNITAUX INTERNES DE LA FEMME

RECHERCHES

SUR LES

VAISSEAUX LYMPHATIQUES SOUS-SÉREUX

DE

L'UTÉRUS GRAVIDE ET NON GRAVIDE

PAR

Le Dr Victor WALLICH

Ancien interne des hôpitaux de Paris et des maternités de Lariboisière et de Tenon
Répétiteur à la clinique d'accouchements de la Faculté (Clinique Baudelocque)
Membre de la Société anatomique

PARIS

G. STEINHEIL, ÉDITEUR

2, RUE CASIMIR-DELAVIGNE, 2

1891

R37711

RECHERCHES

SUR LES

VAISSEAUX LYMPHATIQUES SOUS-SÉREUX

DE

L'UTÉRUS GRAVIDE ET NON GRAVIDE

INTRODUCTION

Les notions que l'on possède aujourd'hui sur les vaisseaux lymphatiques de l'utérus paraissent à peu près complètes, et nous n'avions d'autre but quand nous avons commencé à nous exercer sur les animaux à la pratique difficile des injections que de vérifier les descriptions classiques. Nous avons pu rapidement nous convaincre des difficultés qui s'attachent à ce genre de recherches, et du nombre de précautions dont il faut s'entourer pour dire si l'on a sous les yeux une infiltration de la masse injectée ou un réseau vasculaire. De plus nous avons remarqué que, sauf pour ce qui regarde les gros troncs efférents d'un système lymphatique, on ne saurait que difficilement affirmer sans examen histologique si un vaisseau a les caractères d'un vaisseau lymphatique ou d'un vaisseau sanguin.

Les recherches sur les lymphatiques de l'utérus ont été faites les unes avec des méthodes permettant des constatations macroscopiques et microscopiques, les autres au moyen de l'injection au mercure qui ne permet que des constatations macroscopiques.

En employant les premières méthodes, l'on a fait des recherches exclusivement sur les animaux pour ce qui concerne les lymphatiques de l'utérus gravide ; et en partie chez la femme, en partie chez les animaux pour ce qui concerne les lymphatiques de l'utérus non gravide. Il suffit d'avoir sous les yeux un utérus de cobaye ou de chienne, et un utérus de femme, pour voir les différences profondes qui existent entre ces organes, différences dans la forme, différences dans la texture, différences dans la structure, et il est permis de se demander si l'on a le droit, sans vérification faite, de rapporter à l'utérus de la femme ce que l'on observe dans celui de ces animaux.

A l'aide de la deuxième méthode, celle qui ne permet que des constatations macroscopiques, et qui a rendu à ce titre de si grands services, nous voulons parler de l'injection au mercure, on a étudié les vaisseaux lymphatiques de l'utérus chez la femme.

Même avec cette méthode, les lymphatiques de l'utérus gravide n'ont pas été étudiés pendant la grossesse, sur l'utérus contenant encore son œuf, mais sur l'utérus après l'accouchement, dans cette période où cet organe n'est plus ce qu'il était pendant la grossesse, et où il n'est pas encore revenu à l'état normal.

En outre, ces recherches ont porté sur des utérus malades, atteints de lymphangite puerpérale, et disséqués par le pus. Bien que personne n'ait songé à décrire comme vaisseaux lymphatiques de l'avant-bras ou de la cuisse les fusées purulentes qui accompagnent un phlegmon de cet organe, les voies tracées par le pus dans la lymphangite puerpérale ont été

anatomiquement reconnues et classiquement adoptées comme vaisseaux lymphatiques de l'utérus, jusqu'au jour où une dissection minutieuse a pu par des procédés imparfaits mettre en évidence un certain nombre de vrais vaisseaux lymphatiques. Mais ces vaisseaux étaient observés en dehors de l'état normal et sur des utérus malades.

L'utérus non gravide a été étudié chez la femme au moyen des injections au mercure. On a pu faire ainsi un certain nombre de constatations très intéressantes sur ce qui concerne les gros troncs efférents, qui peuvent être étudiés macroscopiquement, sur leur trajet, leur direction, les ganglions auxquels ils aboutissent. Mais la circulation lymphatique, suivie dans ses plus fines ramifications, dans les capillaires, la forme et la structure de ces petits vaisseaux, garantie certaine de leur nature lymphatique, la disposition des réseaux dans l'épaisseur de l'organe, il était matériellement impossible de les étudier par ce procédé de recherches.

Nous présentons ici les constatations que nous avons pu faire macroscopiquement et microscopiquement sur les vaisseaux lymphatiques d'un utérus *sain, pendant la grossesse chez la femme*. Ces constatations ne portent que sur le système lymphatique sous-séreux, parce qu'il nous eût été difficile de porter nos recherches sur toutes les parties du système lymphatique utérin, c'est-à-dire dans le muscle et dans la muqueuse sur cette pièce unique, sans sacrifier l'une de ces parties ou plusieurs d'entre elles. Nous avons choisi celle de ces parties qui est la plus superficielle, la plus importante à étudier d'abord, celle qui comprend le système sous-séreux. Ce système lymphatique n'a pas été poursuivi par nous dans ses vaisseaux extra-utérins, parce que le sujet auquel nous avons enlevé cet utérus ne pouvait rester entre nos mains qu'un temps très court, le cadavre étant réclamé pour être inhumé.

Nous croyons intéressant, pour plusieurs raisons, de présenter les constatations faites sur cette pièce unique (1).

La première de nos raisons, est que ces pièces sont assez rares, et qu'il peut s'écouler un certain temps avant que nous en possédions une semblable, ensuite nous pensons que les précautions de technique, que nous avons prises donnent quelque garantie d'exactitude aux constatations que nous avons pu faire et qui nous ont semblé différer en certains points des descriptions classiques.

Enfin, nous avons trouvé un encouragement dans la concordance des faits que nous avons observés sur l'utérus gravide, et sur 5 utérus non gravides ; nous avons donné aussi le résultat de nos constatations sur l'utérus en dehors de la grossesse, étudié chez la femme et non chez les animaux.

(1) Nous avons eu, ultérieurement, entre nos mains un nouvel utérus gravide, contenant son œuf, âgé de 5 mois. Nous avons pu sur cette pièce fraîche faire des nitratations. Les résultats que nous avons obtenus concordent entièrement avec les remarques faites sur notre première pièce, et complètent nos observations.

DIVISION

I. — État actuel de nos connaissances sur les vaisseaux lymphatiques sous-séreux de l'utérus.

II. — Technique employée dans ce travail.

III. — Vaisseaux lymphatiques sous-séreux de l'utérus gravide.
Examen macroscopique.
Examen microscopique.

IV. — Vaisseaux lymphatiques sous-séreux de l'utérus non gravide.
Examen macroscopique.
Examen microscopique.

V. — Conclusions.

I

État actuel de nos connaissances sur les vaisseaux lymphatiques sous-séreux de l'utérus.

Cruikshank (1) distingue dans l'utérus deux ordres de réseaux lymphatiques, l'un qu'il désigne sous le nom de réseau hypogastrique, et l'autre sous le nom de réseau spermatique ; le premier comprenant l'ensemble des absorbants utérins, le second les absorbants de l'ovaire et des ligaments larges. Pour l'utérus gravide, sa description est classique :

« Dans la grossesse les troncs des absorbants hypogastriques sont aussi volumineux qu'*une plume d'oie*, et les vaisseaux sont eux-mêmes si nombreux que quand on les a injectés au mercure, on serait presque tenté de croire que la matrice n'est qu'un amas de vaisseaux absorbants. »

Mascagni (2), dans son livre sur les lymphatiques, paraît s'attacher surtout à la description des troncs efférents des lymphatiques de l'utérus. Quant aux réseaux sous-séreux, ils sont représentés dans une planche comme des vaisseaux assez gros à disposition arborescente, sur un utérus ayant les proportions et l'aspect de cet organe dans les jours qui suivent l'accouchement. Ces vaisseaux lymphatiques injectés au mercure, naissent sur les parties latérales des faces de l'utérus pour se porter ensuite vers les ligaments larges, remonter

(1) Cruikshank (W.). *The anatomy of the absorbent vessels in the human body.* Traduit par Ph. Petit-Radel. Paris, 1787, p. 301.

(2) Mascagni. *Vasorum lymphaticorum corporis humani historia et iconographia.* Sienne, 1787. Tabula XIV

le long de la colonne vertébrale et aboutir aux ganglions lombaires. Ces vaisseaux forment un système régulièrement injecté, et l'auteur ne dit pas si la planche où ils sont représentés est la reproduction d'une pièce unique, ou bien de faits observés sur plusieurs pièces différentes.

A ces notions purement anatomiques, on a ajouté les constatations faites sur l'utérus après l'accouchement chez les femmes qui avaient succombé à la septicémie puerpérale.

On peut ranger ces constatations en plusieurs catégories (1).

Dans une 1re période, on discute pour savoir si les voies suivies par le pus sont des lymphatiques ou des veines. Puis Cruveilhier affirme que « la présence du pus dans les vaisseaux lymphatiques de l'utérus est aussi fréquente que sa présence dans les veines est rare ». Dans les planches de son atlas on voit représentés trois utérus où les parties dessinées par le pus sont déclarées voies lymphatiques.

Ces voies sont extrêmement volumineuses et très irrégulières. Rien qu'à l'inspection de ces planches on peut voir qu'il doit être fait une part à l'infiltration, dans les parties dessinées par le pus (2).

Dans sa thèse devenue classique, notre maître J. Lucas-Championnière (3), le premier, mit en évidence ces vaisseaux lymphatiques dans la lymphangite puerpérale, il les a disséqués, il les a suivis, jusqu'à leurs ganglions, il a fait enfin la

(1) La bibliographie de ces travaux se trouve très complète dans la thèse de J. Lucas-Championnière et dans celle de Fioupe. La question n'a pas été beaucoup reprise depuis cette époque, si ce n'est dans la thèse de Doléris et plus récemment dans la thèse de notre ami Widal. *Etude sur l'infection puerpérale, la phlegmatia alba dolens et l'érysipèle.* Paris, 1889.

(2) Cruveilhier. *Atlas d'anatomie pathologique,* 13e livraison.

(3) Just Lucas-Championnière. *Lymphatiques utérins et lymphangite utérine.* Thèse. Paris, 1870. Id. *Archives de tocologie,* 1875.

part qu'on devait faire aux infiltrations purulentes dans le tissu cellulaire. Son œuvre ne s'est pas bornée à la description anatomo-pathologique de la lymphangite puerpérale, il y a joint la description anatomique des lymphatiques utérins. A la faveur de cette injection naturelle par le pus, il a pu décrire la forme et le trajet des vaisseaux lymphatiques.

Les planches qu'on trouve à la fin de son travail sont scrupuleusement exactes.

On n'y voit déjà plus ce système vasculaire continu injecté dans toutes ces parties, ainsi que l'avait figuré Mascagni, mais une série de territoires injectés par le pus, ou par le mercure, prenant tantôt très nettement la forme de vaisseaux, tantôt présentant toutes les irrégularités d'une infiltration.

Mais il faut reconnaître que ses descriptions, empreintes d'un grand caractère de précision, et qui donnaient au moment où elles étaient publiées un jour tout nouveau sur la description des lymphatiques de l'utérus, ne s'adressaient qu'aux lymphatiques de l'utérus, tels qu'ils sont dans la lymphangite puerpérale, sur l'utérus en voie d'involution. Il restait à étudier ces vaisseaux lymphatiques sur l'utérus sain, pendant la grossesse, et en dehors de celle-ci et des suites de couches. C'est ce que l'on a essayé de faire dans les recherches dont nous allons parler.

Le travail de Fridolin (1) de St-Pétersbourg, portant sur les lympathiques de l'utérus gravide chez plusieurs mammifères, présente une importance considérable, car il s'appuie le premier sur des descriptions histologiques.

Il emploie comme masse à injection non plus le mercure,

(1) Peter Fridolin. Ueber die lymphgefässe der Schwangeren Gebärmutter. *Militararztler Journal*, 115 Theil. november 1872, St-Pétersbourg, Abth. II, s. 105, Russich. Nous devons la traduction de ce mémoire et les figures calquées que nous reproduisons à l'obligeance de notre collègue Wasillieff et du Dr Delitzin de St-Pétersbourg.

mais la gélatine colorée par du bleu de Prusse soluble. Cette masse présente l'avantage de pouvoir pénétrer dans les plus petits vaisseaux et de laisser voir à travers leur paroi une belle coloration bleue, qui permet de les suivre à l'œil nu.

Par le refroidissement, la gélatine colorée reste dans les tissus, ceux-ci peuvent être durcis, coupés et examinés histologiquement. Fridolin arrive à décrire ainsi aux lymphatiques de l'utérus, un réseau sous-séreux, un réseau musculaire s'abouchant au réseau muqueux. Comme on peut le remarquer dans les figures que nous reproduisons d'après des calques pris par M. Delitzin dans le mémoire de Fridolin, les vaisseaux sanguins sont remplis par une masse à injection d'une coloration différente, de celle des vaisseaux lymphatiques, et ceux-ci peuvent être déclarés lymphatiques par la couleur de leur injection, par leur forme, et par leur disposition.

Cruikshank avait déjà beaucoup insisté sur l'importance de remplir le système vasculaire sanguin avec une masse, de façon à ne pas injecter des réseaux sanguins par la piqûre superficielle. Celle-ci en effet est, et ne peut être faite qu'au hasard dans les tissus, l'injection qui la suit a tout aussi bien le droit de se faire dans les fines artérioles ou veinules, dans les capillaires sanguins, que dans les fins vaisseaux lymphatiques. Fridolin remplissait ses vaisseaux sanguins d'une masse au carmin et à la gélatine, c'est-à-dire d'une masse qui, par ses propriétés physiques, pouvait pénétrer dans les plus fines ramifications des vaisseaux sanguins, et passer des artères dans les veines, par les capillaires.

Il décrit des vaisseaux superficiels et des vaisseaux profonds.

Les vaisseaux superficiels forment, pour cet auteur, un grand nombre de réseaux irréguliers, anastomotiques dans le tissu sous-séreux de l'utérus, ils s'unissent en quelques troncs communs dont le calibre ne diffère pas beaucoup du

calibre du réseau, et communiquent avec les lymphatiques du ligament large au niveau de son insertion au bord de l'utérus. Ces vaisseaux lymphatiques diffèrent des vaisseaux sanguins par leur nombre plus considérable, par leurs réseaux irréguliers, et par leur marche capricieuse et tortueuse.

Les vaisseaux profonds, toujours d'après Fridolin, naissent dans la muqueuse, traversent la sous-muqueuse et la couche musculaire de l'utérus, s'unissent entre eux en formant de

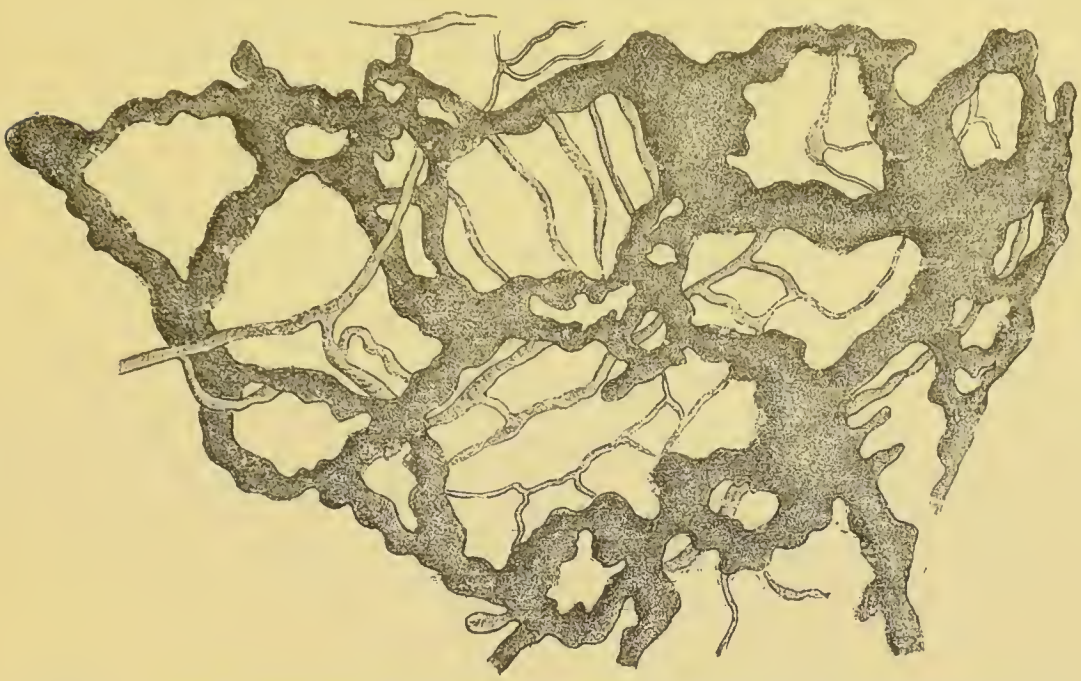

FIG. 1. — La sous-séreuse de l'utérus du lapin, à la fin de la grossesse. Dispositions des vaisseaux lymphatiques et sanguins. HARTNACK. Syst. 4, ocul. 4. (D'après FRIDOLIN.)

gros troncs dans la sous-séreuse, et passent dans les vaisseaux lymphatiques du ligament large.

Au microscope il note que dans la couche sous-séreuse les vaisseaux sanguins forment en allant vers la profondeur de l'organe des troncs de plus en plus volumineux, mais leur nombre ne dépasse pas celui des vaisseaux lymphatiques, qui leur reste toujours supérieur, parce qu'un vaisseau sanguin est toujours accompagné au moins de deux vaisseaux lympha-

tiques. Ceux-ci sont disposés par mailles, qui embrassent un nombre de vaisseaux sanguins d'autant plus considérable, que ces mailles appartiennent à un réseau situé plus profondément. (Voir fig. 1, 2, 3.)

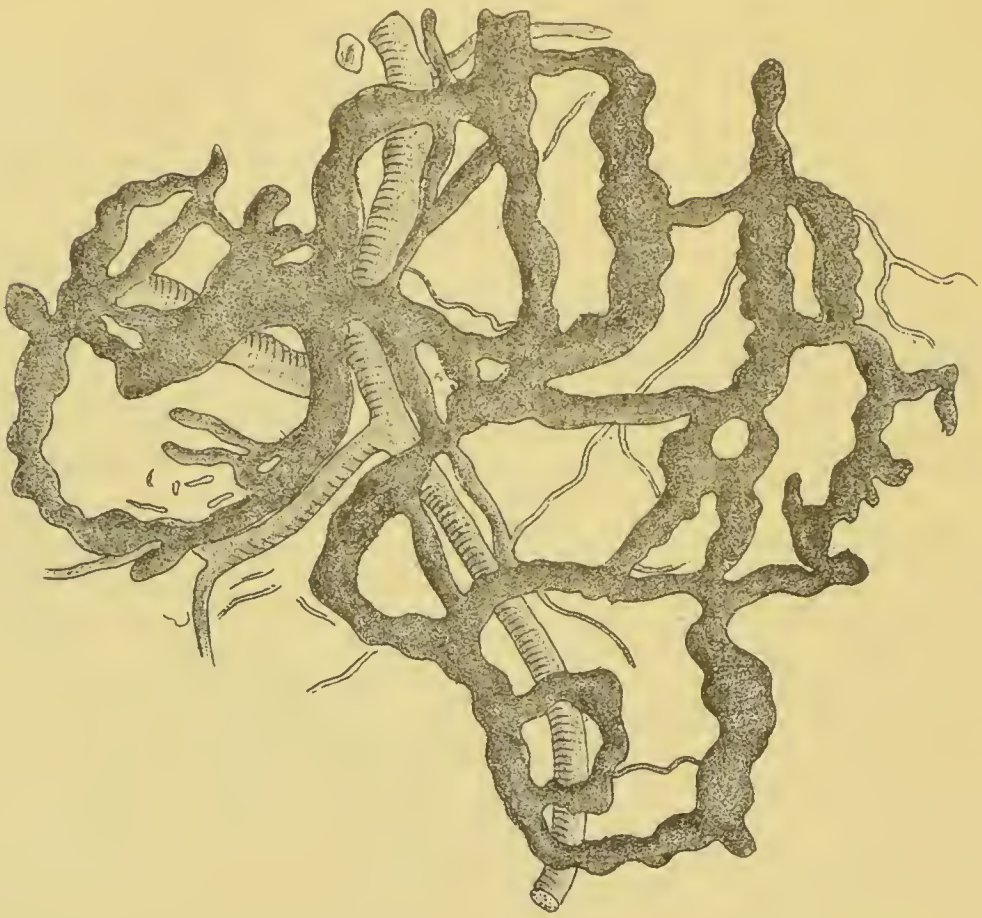

Fig. 2. — Dispositions des vaisseaux lymphatiques et sanguins dans la couche sous-séreuse de l'utérus du chat dans la dernière période de la grossesse. Hartnack. Syst. 4, ocul. 4. (D'après Fridolin.)

Il remarque ensuite que quelques vaisseaux lymphatiques se terminent dans le plan de la coupe microscopique en forme de poches. Ce sont pour Fridolin les parties réfléchies, ou les parties mal injectées de ces vaisseaux. Enfin il a pu quelquefois trouver les vaisseaux sanguins entourés de la masse bleue, mais pour lui ce ne sont pas les espaces péri-vasculaires décrits dans d'autres organes par His, Ludwig, Mac

Gillavry, Kiselew, etc., mais des infiltrations de la masse.

L'auteur termine son travail en critiquant l'opinion de Cruikshank, qui veut que pendant la grossesse les lymphatiques de l'utérus augmentent en nombre et en calibre, au point qu'un tel utérus injecté avec du mercure semblerait n'être fait que de vaisseaux lymphatiques.

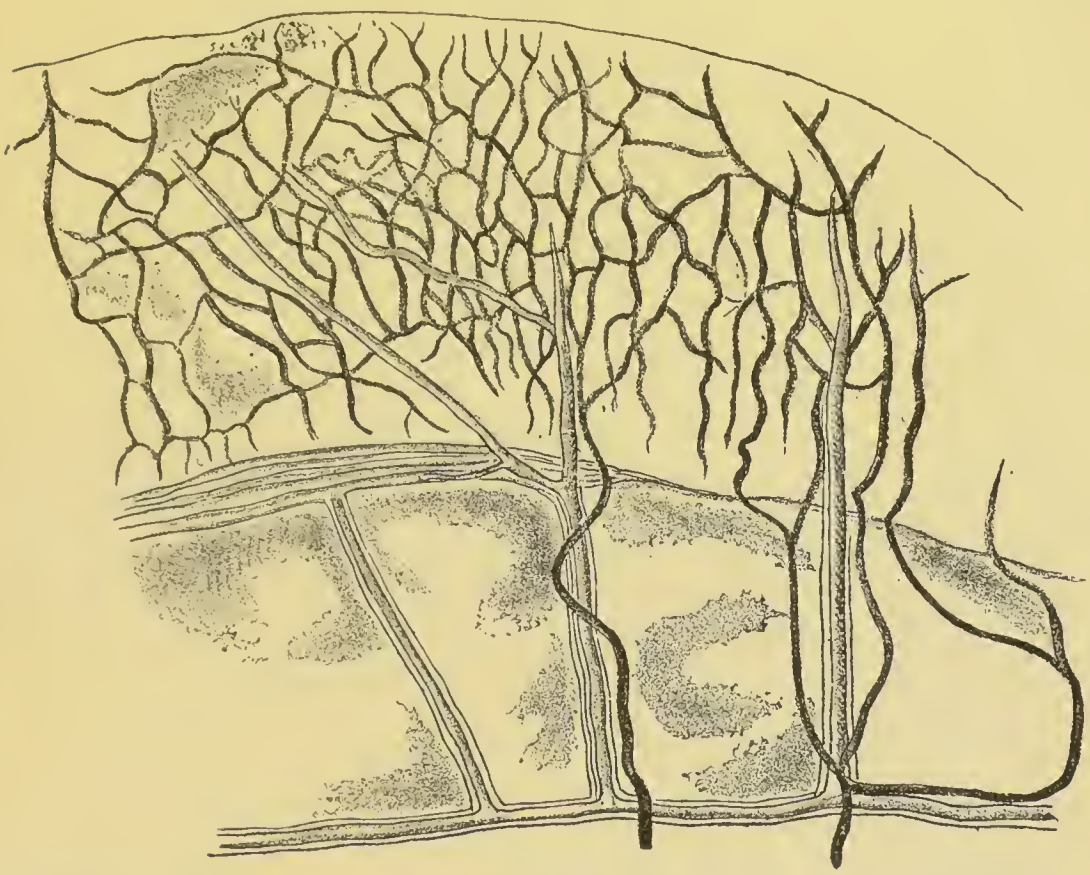

Fig. 3. — Disposition macroscopique des vaisseaux lymphatiques et sanguins, dans une partie de la corne gauche de l'utérus du chien. Image grossie trois fois. (Les vaisseaux lymphatiques ont une teinte plus foncée.) (D'après Fridolin.)

A propos de l'opinion de Cruveilhier, qui croit que ces vaisseaux lymphatiques subissent une dilatation énorme dans la lymphangite puerpérale pour donner l'impression de gros abcès, Fridolin déclare, que ce n'est que le calibre de ces lymphatiques qui peut augmenter, mais non pas leur nombre.

Les descriptions de Fridolin ont servi de direction aux travaux ultérieurs, ses recherches sont scrupuleusement faites. Nous avons tenu à analyser et à citer cet auteur d'une façon peut-être plus importante qu'il ne l'est habituellement. Mais il faut remarquer, que les descriptions qu'il donne s'adressent à l'utérus des mammifères, truie, chienne, chatte, mais non à l'utérus de la femme.

Le travail de Leopold (1) est devenu classique, il donne la description du système lymphatique dans l'utérus en dehors de la grossesse.

L'auteur s'entoure dans ses recherches de toutes sortes de précautions. Avant toute injection, le système vasculaire sanguin de l'utérus est rempli par une masse fine au carmin, puis il fait des injections au bleu de Prusse, soit avec de la gélatine à chaud, soit avec de la colle à froid. La figure de son ouvrage représentant les vaisseaux lymphatiques de l'utérus injecté chez la femme, ne représente plus un utérus parcouru par un système vasculaire régulier arborescent, ainsi qu'il est représenté dans les planches de Mascagni, mais une série de petits territoires injectés, au delà desquels, comme il le fait remarquer, l'injection se continue dans la profondeur de l'organe, ou se termine par la rupture des vaisseaux injectés. Les figures données par M. Lucas-Championnière ne représentent pas non plus un système vasculaire continu, mais de petits territoires injectés.

Grâce à ces masses à injection Leopold peut suivre les vaisseaux dans les différentes couches de l'utérus, les examiner histologiquement dans leurs formes et dans leurs rapports avec les vaisseaux sanguins. Enfin il ajoute à ces descriptions une garantie de plus en étudiant par des injections au nitrate d'argent et à l'acide osmique, la structure de vaisseaux, l'endo-

(1) Leopold. Die Lymphgefässe der Normale nicht schwangeren Uterus. *Archiv. für Gynæk.*, B. VI. Heft 1, 1874.

thélium qui tapisse leur paroi, les cellules qui limitent le système lacunaire dans la muqueuse. Mais bien que ces recherches aient porté à la fois sur l'utérus de la femme et sur celui des animaux, Leopold confesse que celles qui portent sur l'utérus de la femme, présentent de sérieuses difficultés, et presque toutes ses descriptions se rapportent à l'utérus des animaux.

Fig. 4. — Utérus d'une femme de 30 ans. Face postérieure. (D'après Leopold.) Les vaisseaux lymphatiques injectés au bleu de Prusse sont tracés en noir.

Parmi les nombreuses figures qui accompagnent son travail nous n'en trouvons que deux se rapportant à la femme, l'une représentant un utérus, avec de petits territoires lymphatiques injectés (voir fig. 4) l'autre représentant sur une coupe histologique les vaisseaux lymphatiques et sanguins dans la couche

musculaire superficielle, toutes les autres figures représentent des faits observés chez les animaux.

Nous reproduisons le résumé de ses conclusions sur les vaisseaux lymphatiques de la couche séreuse de l'utérus non gravide.

1. — Sous la séreuse les lymphatiques ne se présentent que sous forme de vaisseaux, ils sont situés dans le tissu conjonctif sous-séreux et forment des réseaux larges caractéristiques (1).

2. — Ces vaisseaux lymphatiques sont très peu nombreux en comparaison des vaisseaux sanguins sous-séreux, mais ils les dépassent en volume, au point d'offrir 8 ou 10 fois leur diamètre.

3. — Ces vaisseaux présentent de grosses ampoules, des nœuds, des entortillements, des valvules, des bosses, et des dépressions, et envoient des branches qui plongent dans la profondeur ou perpendiculairement, ou sous un angle variable.

Chez le cochon, le lapin et le mouton les réseaux ont en général une direction parallèle à la corne, chez l'homme ils s'étendent irrégulièrement formant des groupes plus ou moins nombreux sur la partie antérieure et postérieure de l'utérus. Ils ont de grosses ampoules surtout à l'insertion des trompes et s'étendent sur les trompes sous forme de réseaux allongés.

(1) Dans ces réseaux sous-séreux, Leopold comprend non seulement les troncs mais encore les plus fins vaisseaux lymphatiques. « Ces réseaux forment, dit-il, chez l'homme, un réseau plus serré (que chez les animaux), ils comprennent des vaisseaux les uns très minces, les autres plus épais, donnant des ramifications très nombreuses, analogues aux vaisseaux lymphatiques sous-séreux du foie. » Page 5.

M. Fiouppe (1) dans sa thèse, parue en 1876, fait connaître les travaux de Leopold en France, refait l'histoire des vaisseaux lymphatiques, et y ajoute cette remarque après expérience, que les matières colorantes finement pulvérisées injectées dans le péritoine des cobayes ne passent pas dans le système lymphatique des ligaments larges, ou dans les vaisseaux sous-séreux de l'utérus.

Son travail s'attache surtout à l'étude de la lymphangite et de la phlébite utérine, il décrit ces affections au point de vue clinique et anatomo-pathologique en s'appuyant sur des faits bien observés.

Dans son travail sur les lymphatiques sous-séreux de l'utérus, M. Mierzejewski (2), après des recherches bien conduites, avec examens histologiques, décrit les vaisseaux lymphatiques sous-séreux de l'utérus, il leur reconnaît 2 réseaux, un profond, l'autre superficiel en anses. Ses recherches n'ont porté que sur les animaux.

Le réseau superficiel de la couche sous-séreuse est formé, suivant cet auteur, uniquement par des réseaux lymphatiques extrêmement fins. Le réseau profond des vaisseaux lymphatiques est en rapport avec des vaisseaux sanguins qui sont en nombre inférieur. Par des mensurations habiles il est parvenu à évaluer la proportion, qui existe sur l'utérus non gravide de certaines femelles, entre le nombre des vaisseaux lymphatiques et celui des vaisseaux sanguins. Sur 30 parties de tissu sous-séreux il a trouvé 5,4 0/0 de vaisseaux lymphatiques, et 0,8 0/0 de vaisseaux sanguins.

L'auteur ajoute : « Lorsqu'on considère la grande quantité de lymphatiques existant sous le péritoine et la position de certaines anses, à tel point superficielle que ces vaisseaux,

(1) Fiouppe. *Lymphatiques utérins et parallèles entre la lymphangite et la phlébite utérine.* Th. Paris, 1876.

(2) Mierzejewski. *Journal de l'anatomie*, 1879, page 201.

remplis de liquide, soulèvent la séreuse et lui donnent un aspect chagriné, on est conduit à se demander si cela n'expliquerait pas pourquoi la lymphangite utérine est accompagnée presque constamment de péritonite... »

M. le professeur Sappey dans ses nombreuses recherches sur les lymphatiques, s'est peu arrêté sur ceux de l'utérus, il en donne dans son traité d'anatomie une courte description. Il constate que, en dehors de la grossesse, leur injection est difficile, et cite l'opinion de Cruikshank sur leurs caractères pendant la grossesse.

Un mémoire récent de M. le Dr Poirier, chef des travaux anatomiques à la Faculté (1), sur les lymphatiques des organes génitaux de la femme, repose sur un nombre considérable d'observations, et arrive aux conclusions suivantes savoir : qu'il existe un double réseau sous-séreux, l'un superficiel très fin, l'autre plus profond, tous deux en rapport de continuité avec un réseau musculaire extrêmement confluent.

M. Poirier a bien mis en évidence l'importance de ce réseau sur l'utérus de la femme, comme l'avait déjà fait Mierzejewski sur les utérus d'animaux. Mais nous ne pensons pas avec M. Poirier que Fridolin et Leopold aient compris dans leurs descriptions de vaisseaux sous-séreux, les troncs lymphatiques seulement, et que l'existence des fins réseaux sous péritonéaux leur ait échappé, ainsi que les figures de ces auteurs que nous avons reproduites, peuvent le prouver. Ce travail donne des renseignements très importants sur les troncs lymphatiques en dehors de l'utérus, sur leur nombre et leur direction dans le ligament large, sur les ganglions auxquels ils se rendent, met en relief l'indépendance des troncs lymphatiques efférents du col, du corps avec ceux des trompes et ceux des ovaires, et donne des vues très importantes sur la pathologie

(1) Poirier. Lymphatiques des organes génitaux de la femme. *Progrès médical* passim, 1889.

de l'utérus et de ses annexes. Enfin l'auteur fait connaître un fait des plus intéressants : la présence de fins réseaux lymphatiques sur les adhérences pathologiques du péritoine utérin.

Mais la seule méthode employée par M. Poirier, est l'injection au mercure, et l'on sait que celle-ci ne permet que des constatations macroscopiques très importantes et très caractéristiques, quand il s'agit de gros troncs, mais elle ne permet pas d'étudier les fines ramifications et les capillaires lymphatiques dans l'intimité des tissus. L'auteur ne dit pas s'il a pris la précaution d'injecter au préalable le système vasculaire sanguin, et de l'injecter avec une masse assez fine pour remplir ce système en passant des artères dans les veines par les capillaires, précaution, qui, si elle est négligée, nous l'avons appris par expérience, peut conduire à des erreurs d'interprétation (1).

Dans les planches contenues dans ce travail on trouve les vaisseaux lymphatiques de l'utérus représentés par des troncs lymphatiques qui recouvrent les deux faces de l'organe, ils sont disposés transversalement les uns à côté des autres, s'envoyant entre eux des anastomoses, donnant l'impression d'un système vasculaire continu, et complètement injecté, comme dans les planches de Mascagni, sans toutefois prendre, ainsi qu'on le voit dans les planches de ce dernier, l'image d'un système vasculaire à ramifications arborescentes, mais plutôt celle d'un réseau à larges mailles. Ces figures diffèrent complètement de celles de Lucas-Championnière, ou de Leopold, dans lesquelles le système lymphatique est représenté injecté par de petits territoires indépendants ou conduisant à un tronc plus important. On est donc conduit à se demander, si ces derniers auteurs ont été moins heureux dans la réussite de leurs injections, ou

(1) M. Poirier nous a dit avoir pris cette précaution dans un certain nombre de ses expériences.

bien si la figure de l'ouvrage de M. Poirier n'est pas la reproduction de faits observés dans une série de pièces indépendantes.

C'est cette dernière opinion qu'il faut adopter, car ainsi que M. Poirier nous l'a dit lui-même, et ainsi qu'il a bien voulu nous permettre de le constater sur ses pièces, l'injection ne dépasse pas de petits territoires, certaines des figures de son ouvrage ont, par conséquent, dû prendre pour la clarté de la démonstration un caractère schématique.

II

Technique employée dans ce travail.

La précaution d'injecter au préalable le système vasculaire sanguin avec une masse fine, de façon à pénétrer dans les plus petits vaisseaux, nous a paru de la plus haute importance. Nous avons employé pour cela la masse de gélatine au carmin préparée selon la méthode de Ranvier. Le système vasculaire sanguin de l'utérus peut être injecté soit en place, soit après l'ablation de cet organe. Mais cette dernière méthode présente de sérieuses difficultés. Il faut pousser l'injection par une des artères utérines après avoir pris soin de lier en masse le vagin, et avoir placé une ligature en chaîne, un véritable capiton, sur toutes les parties sectionnées, et encore il est difficile d'éviter des fuites. De plus, la recherche de l'artère utérine n'est pas toujours facile, surtout si elle a été sectionnée un peu haut, après sa division.

Voici dans quelles conditions nous avons procédé à notre examen d'utérus gravide.

Une femme éclamptique, enceinte de huit mois et demi environ, étant morte subitement dans le service de notre maître, le Dr Champetier de Ribes, à la maternité de Tenon, comme on n'entendait plus à ce moment les battements du cœur du fœtus, l'opération césarienne ne fut pas pratiquée.

Nous avons pu entreprendre l'autopsie 24 heures après la mort. Au bout de ce temps après avoir incisé la paroi abdominale depuis l'appendice xiphoïde jusqu'au-dessus du

pubis, la femme a été plongée pendant 4 heures dans un bain à 38°. Au bout de ce temps, une forte canule a été placée dans l'aorte, et après ligature de la veine cave inférieure et de la partie supérieure des ligaments larges, on a poussé lentement une injection à la gélatine au carmin (1). Pendant cette manœuvre, nous avons pu voir les gros vaisseaux de l'utérus, se dessiner sur les côtés de l'organe et à sa surface, l'utérus prit graduellement une teinte rouge assez uniforme, témoignant qu'il ne se produisait pas d'extravasats dans les parties superficielles. D'autre part nous étions désireux pour les raisons énoncées plus haut, d'obtenir une réplétion complète du système sanguin, même au prix de quelques ruptures.

L'opération portant sur une aussi grande étendue, ne manquait pas de difficultés, et exigeait l'expérience d'un anatomiste rompu à ce genre de manœuvres. M. le Dr Lejars, prosecteur à la Faculté, qui a une grande compétence dans ce genre de manipulations, voulut bien nous assister.

Le résultat fut parfait. Le retour de la masse par les veines se fit très bien. Malgré la ligature de la veine cave, il se produisit en même temps ainsi que l'avait prévu M. Lejars, une injection du système sanguin, très loin des points que nous désirions remplir, probablement par la voie des vaisseaux vertébraux, nous avons trouvé des vaisseaux injectés dans le cerveau ; le foie et les reins examinés histologiquement par notre collègue Bouffe, présentaient une injection complète de leurs capillaires.

L'opération terminée, l'utérus fut laissé à refroidir en place, jusqu'au lendemain matin. Une heure avant l'inhumation, la pièce fut extraite du corps avec les ligaments larges, et placée dans un bain moitié eau, et moitié alcool.

(1) Une circonstance nous a particulièrement favorisé pour la réussite de l'injection du système vasculaire sanguin, c'est que cette femme avait succombé à une hémorrhagie du foie, si importante qu'elle avait décollé et rompu la capsule de cet organe, et s'était répandue dans l'abdomen.

Nous avons beaucoup regretté de ne pouvoir pratiquer nos injections lymphatiques sur l'utérus en place, pour étudier les voies lymphatiques en dehors de l'utérus, mais cela n'a pas été possible.

Nos injections des vaisseaux lymphatiques ont été pratiquées avec du bleu de Prusse soluble, préparé selon la méthode de Brücke employé soit en solution simple, soit avec des solutions de gomme, soit avec de la gélatine.

La matière à injection ainsi colorée se laisse voir par transparence dans les vaisseaux et marque très bien leur forme et leur direction. De plus, les masses à la gélatine se coagulent par le refroidissement, les masses à la gomme se durcissent dans l'alcool, et malgré une petite rétraction qu'elles subissent, elles remplissent presque complètement la lumière des vaisseaux, qui peuvent être ainsi examinés sur des coupes à l'œil nu et au microscope. La gélatine subit une rétraction bien moindre, mais son injection présente de sérieuses difficultés. La pièce doit être réchauffée dans un bain pour que la gélatine puisse parcourir les vaisseaux sans se coaguler tout de suite, l'injection ne peut être pratiquée que dans l'eau tiède, car la gélatine se refroidit avec une très grande rapidité, dans le fin trajet qu'elle parcourt à travers la canule. Quand la pièce est suffisamment chaude, bonne à injecter, la gélatine injectée au préalable dans les vaisseaux sanguins est redevenue liquide, et s'échappe par la moindre déchirure. Aussi l'on doit exercer une surveillance très grande, et placer des pinces ou des ligatures sur les points où siègent les fuites.

Pour l'étude de la structure des vaisseaux lymphatiques, nous nous sommes servi d'injections au nitrate d'argent au 1/50 et au 1/100, soit en solution simple, soit mélangé à parties égales avec de la gomme, ainsi que le recommande Leopold. Mais ce procédé ne nous a fourni aucun résultat en s'adressant à des utérus qui avaient subi une certaine macération dans l'alcool

dilué. Nos injections ont été pratiquées avec la seringue de Pravaz ordinaire, munie de canules très fines, dont nous avions fait placer l'orifice très près de la pointe. Pour les injections capables d'altérer le métal de la canule, M. Ranvier conseille l'emploi d'une canule en platine iridié, nous avons fait usage d'une canule en or, à laquelle on a pu donner un calibre plus fin.

Les injections ont été faites en piquant au hasard, mais autant que possible superficiellement, et parallèlement à la surface des tissus. L'injection était poussée sous une pression lente et continue, jamais nous n'avons pu arriver à injecter un territoire très grand, sous peine de rupture et d'infiltration.

Enfin, nous avons eu recours aux méthodes d'imprégnations par le nitrate d'argent, soit seul, soit combiné au chlorure d'or, suivant la méthode indiquée par G. et F.-E. Hogan (1), dans leurs travaux sur les lymphatiques des muscles et de la peau. Mais, ici encore, nous n'avons obtenu des résultats que sur des pièces fraîches, pour lesquelles nous avions sacrifié les injections. Celles-ci se faisant difficilement sans une macération préalable. Tels sont à grands traits les procédés que nous avons employés.

(1) G. et F.-E. Hogan. *Journal de l'anatomie*, 1879.

III

Vaisseaux lymphatiques sous-séreux de l'utérus gravide.

Examen macroscopique. — Examen microscopique.

Description macroscopique. — La pièce a la forme d'un ovoïde très arrondi, à petite extrémité inférieure mesurant 30 centim. dans sa hauteur et 26 centim. de l'insertion d'une trompe à l'autre. Ses deux faces et les ligaments larges présentent une coloration rouge foncé assez uniforme, due à la pénétration de tout le système vasculaire sanguin par la gélatine colorée au carmin.

En effet, pendant l'injection, poussée très lentement, nous avons pu suivre les progrès de cette coloration, gagnant par petits territoires, aussi pouvait-on très bien suivre le trajet des gros vaisseaux sanguins et distinguer leur cours flexueux à travers la paroi musculaire, sur la surface de l'utérus, et dans l'épaisseur des ligaments larges. Avec le refroidissement de la gélatine, ces vaisseaux se sont un peu aplatis et ne sont plus aussi apparents. L'utérus contient un fœtus en présentation du sommet en O. I. G. A. tête engagée. Ce fœtus pèse 2,400 gr. et mesure 47 centimètres de long.

Par le palper de l'utérus on sent le placenta qui occupe la partie supérieure et moyenne de la face antérieure, le bord supérieur et la partie supérieure de la face postérieure ; le col

est effacé, dilaté comme une petite paume de main, les membranes sont intactes. Les ligaments ronds sont épaissis, les trompes ne présentent pas d'augmentation de volume en épaisseur, elles sont très allongées, leur lumière est à peine perceptible surtout à mesure qu'on s'approche de l'utérus; les ovaires ne sont pas non plus augmentés de volume, leurs faces mesurent dans leur plus grand diamètre 3c,5 et dans leur plus petit 2 centimètres.

Étant donné ce qu'on a dit des lymphatiques de l'utérus gravide, sur leur volume considérable, aussi bien que sur leur nombre, nous aurions pu, en piquant au hasard avec la seringue armée de sa canule, nous attendre à injecter immédiatement un vaste réseau. Mais nous avions déjà, par un certain nombre d'exercices sur les animaux, appris la difficulté de ces injections et acquis l'expérieuce qu'un grand nombre de piqûres ne sont suivies que d'une boule d'œdème, et que l'injection lorsqu'elle réussit ne se fait que dans des territoires très restreints. Nos premières piqûres ont été faites sur les parties latérales de l'utérus, au voisinage des ligaments larges, l'injection poussée avec une très faible pression, et avec la plus grande lenteur permettait de voir se dessiner *un réseau sous-séreux* comparable par sa configuration à un filet de pêcheur dont les mailles seraient d'inégale grandeur. Généralement le cours de la masse se faisait de dehors en dedans des parties latérales de la surface de l'utérus vers les parties centrales, le volume de ces vaisseaux est très fin.

En même temps que ce réseau sous-séreux s'injectait nous avons vu, souvent, la masse pénétrer un réseau plus superficiel et plus fin, à mailles encore plus irrégulières que les précédentes, les vaisseaux le composant présentaient comme les précédents une forme irrégulière, ampullaire de temps en temps.

La même piqûre nous a fourni plusieurs fois en même temps

que l'injection des deux réseaux précédents, l'injection d'un ou deux vaisseaux, partant des parties latérales de l'utérus jusque vers la partie centrale de la surface. Ces vaisseaux avaient un trajet presque rectiligne, fournissant très peu de branches, et s'arrêtaient brusquement, comme pour plonger dans la profondeur des couches musculaires. Ces dernières branches injectées présentaient une teinte moins accentuée, marquant un siège plus profond dans la sous-séreuse, ou dans les couches superficielles de la musculeuse.

Ces vaisseaux ne mesurent que 0 millim. 8 ou moins.

Parfois, en même temps que les deux réseaux superficiels nous avons injecté aussi des troncs semblables au précédent par leur forme, leur trajet, leur volume, mais se dirigeant non plus vers les parties centrales de l'utérus, mais vers les ligaments larges. Cette catégorie de vaisseaux se trouve située plus superficiellement que les précédents, leur volume atteint généralement 1 millim. Parfois en piquant sur les parties latérales de l'utérus nous avons vu la masse se propager dans un gros vaisseau et émettre des branches, assez volumineuses ; nous pensions être entré dans les gros troncs décrits à ce niveau, mais en incisant ces vaisseaux, afin d'en examiner la paroi, nous les avons trouvés injectés au carmin, et la masse bleue s'était glissée entre la masse rouge et la paroi ; la gélatine enlevée, nous avons trouvé sur la paroi très mince de ces vaisseaux des valvules de place en place seulement dans leur partie inférieure. Nous avions affaire à de grosses veines, et ce fait démontre sans commentaires, l'importance de la précaution prise en injectant préalablement le système vasculaire sanguin.

Il nous reste à parler du siège de ces vaisseaux. Nous avons dit, plus haut, que nos piqûres avaient été faites sur les parties latérales de l'utérus et au voisinage des ligaments larges, que ces piqûres étaient suivies de l'injection de

réseaux sous-séreux, les uns superficiels, les autres plus profonds, et de deux ordres de troncs les uns se dirigeant vers les parties centrales pour y plonger, les autres vers les ligaments larges. Nous avons essayé aussi de piquer sur les parties centrales de l'utérus, sur la face postérieure, sur le bord supérieur de l'utérus. Malgré tous nos efforts et une grande persévérance nous n'avons pu obtenir que des infiltrations sur les parties supérieures et moyennes des faces antérieures et postérieures. Dans ces parties-là, la séreuse est extrêmement adhérente au muscle et l'œdème même ne se produisait que sous une certaine pression, la tache qui le représentait était très aplatie, très limitée. Nous en avons tiré la conclusion que dans ces régions les tissus sont surdistendus et que peut-être en raison de cela, le système lymphatique superficiel se trouve aplati, comprimé, et n'est pas facilement injectable. Du reste, dans les planches de Mascagni, aussi bien que dans celles de Cruveilhier nous avons vu que les vaisseaux n'étaient pas figurés sur les parties centrales des faces, les seuls vaisseaux que nous ayons constaté sur cette surface, sont les branches dont nous avons parlé plus haut, injectés en même temps que le système sous-séreux latéral.

Dans les parties inférieures des deux faces de l'utérus, à partir du point où la séreuse se relâche un peu pour former plus bas les culs-de-sac vésico-utérins et vésicaux-rectaux, nous avons pu injecter les 2 ordres de réseaux sous-séreux.

Dans les parties centrales du bord supérieur nous n'avons pu réussir aucune injection, mais sur les parties latérales de ce bord au niveau de l'insertion des trompes nos injections ont été très heureuses, et nous avons pu remplir les différentes variétés de vaisseaux que nous avons décrits.

En résumé, les vaisseaux que nous avions pu injecter présentaient la disposition que nous venons de décrire, qui est très exactement reproduite dans la planche I.

Comme nous l'avons dit plus haut, nous n'avons obtenu cette injection que par un grand nombre de piqûres, et les réseaux que l'on peut y constater ne sont faits que de la réunion de petits territoires.

Les 3 ou 4 troncs qui se dirigent vers le ligament large sont d'un volume un peu plus considérable que les autres vaisseaux, mais leur diamètre ne dépasse pas un millimètre à un millimètre 1/2.

Nous devons toutefois reconnaître qu'ils ne sont pas distendus par la masse à injection, et nous ne pouvons estimer le volume qu'ils présenteraient dans cet état, mais il y a lieu de penser qu'il existe une notable différence entre le diamètre que nous avons pu trouver sur leur paroi aplatie et ces vaisseaux lymphatiques, auxquels Cruikshank attribue le volume d'une plume d'oie, ou les énormes vaisseaux distendus par le pus, décrits par les auteurs dans la lymphangite puerpérale.

Dissection de la pièce. — Au-dessous des réseaux et des troncs que nous venons de décrire, mais encore très superficiellement placés dans la couche sous-séreuse des parties latérales de l'utérus, au siège précis où l'on a décrit les énormes vaisseaux lymphatiques, remplis de pus dans la lymphangite, nous n'avons rencontré que des vaisseaux sanguins. Ceux-ci dont le diamètre mesure pour les veines entre 6 et 8 millim. sont remplis par l'injection au carmin. Nous avons dit plus haut comment nous étions arrivé à faire pénétrer du bleu de Prusse entre la masse à injection rouge qui les remplissait et leur paroi. Ils présentent sur la partie inférieure et superficielle de leur trajet des valvules, leur paroi est très fine et si nous n'avions pas pris la précaution d'injecter notre système vasculaire sanguin, nous aurions pu reconnaître en eux de gros vaisseaux lymphatiques. Les artères ont un volume moindre et sont recon-

naissables à l'épaisseur de leur paroi. Ces gros vaisseaux sanguins sont situés au nombre de 4 ou 5 sur les parties latérales de l'utérus et ils sont très superficiels ; en les disséquant, nous avons pu rencontrer au-dessous d'eux d'autres vaisseaux lymphatiques, remplis par nos injections superficielles, et dont nous n'aurions pu soupçonner l'existence sans la dissection, car ils n'étaient pas apparents par transparence à travers les couches superficielles.

Vaisseaux lymphatiques de la couche sous-séreuse profonde. — Ces vaisseaux, d'un diamètre comparable à celui des vaisseaux profonds de la couche sous-séreuse superficielle, 0 millim. 5 ou au-dessous, sont disposés en réseaux fréquemment anastomosés, soit avec les réseaux plus superficiels, soit avec des réseaux voisins situés dans la même couche. Ces réseaux envoient divers ordres de branches.

a) Les unes dans la profondeur, dans la couche musculeuse.

b) Les autres superficielles, vers les réseaux de la couche sous-séreuse superficielle.

c) Des branches se dirigeant vers un tronc simple, double sur certains points de son trajet que nous avons rencontré sur les parties latérales de la face antérieure. Ce tronc d'un volume un peu supérieur à celui des plus gros troncs que nous avons signalés, mesure dans son diamètre aplati environ de 2^{mm} ou 3^{mm} suivant les divers points de son trajet ; il reçoit des branches venues de la superficie, ou de la profondeur. Il se trouve situé à la limite de l'utérus et du ligament rond, il parcourt cette région de haut en bas pour se continuer inférieurement dans le ligament large. C'est le vaisseau le plus volumineux que nous ayons pu injecter, il est à remarquer aussi que ce vaisseau est profondément situé, et que si en cas de lymphangite il peut acquérir un certain volume, et subir une certaine dilatation, il ne peut être apparent à la superficie, masqué par les gros vaisseaux sanguins

qui le recouvrent. Cette remarque gagnerait en valeur à être observée sur un certain nombre d'exemples, mais ce fait a pourtant une certaine importance, si on le rapproche des constatations que nous avons rapportées plus haut, savoir que malgré nos efforts et notre persévérance, nous ne sommes pas arrivé à injecter sur les parties latérales de l'utérus au-dessus des gros vaisseaux sanguins, autre chose que de fins réseaux, ou ces gros vaisseaux sanguins eux-mêmes, le seul tronc important par son volume que nous ayons pu rencontrer s'est trouvé profondément placé et seulement mis évidence par la dissection.

Examen histologique. — Nos examens ont porté sur des fragments d'utérus, les uns mis à durcir dans l'alcool absolu puis inclus dans la celloïdine, les autres pris directement sur notre pièce, pour être dissociés.

Ces fragments ont été pris sur divers points de la paroi utérine. En des régions où le système sous-séreux était injecté, et dans des régions où il ne l'était pas. Parmi les premières régions injectées, nous avons pris des fragments injectés les uns à la gélatine et au bleu, les autres à la colle et au bleu, certains injectés à la colle au nitrate d'argent au 1/50, au 1/100.

Nous avons pu procéder à des dissociations et à des coupes.

Dissociations. — Celles-ci ont porté sur le système sous-séreux superficiel pour l'étude des plus fins réseaux. Nous avons pris des fragments de séreuse injectés au bleu, et après les avoir étendus par le procédé de la demi-dessiccation, nous les avons regardés à un faible grossissement (voir fig. 1, planche II); le champ de la préparation est traversé par des vaisseaux sanguins très fins, leur direction est rectiligne, leurs anastomoses rares, et présentent la disposition habituelle du système vasculaire sanguin : territoire irrigué par un tronc principal et ses branches. Les vaisseaux lymphatiques injectés en bleu

présentent une disposition un peu différente. Leur volume est beaucoup plus considérable que celui des vaisseaux capillaires sanguins, ils sont visibles à l'œil nu, tandis que la plupart des premiers ne le sont pas, et ne sont perceptibles que par une teinte rouge ou rose, qu'ils donnent aux régions, où ils sont abondants, sous une certaine épaisseur. Les vaisseaux lymphatiques dont nous parlons actuellement appartiennent au système sous-séreux, c'est-à-dire aux vaisseaux les plus fins que nous avons décrits dans le chapitre précédent, d'autres vaisseaux plus fins se dégagent des précédents. Ils ont une forme irrégulière, bosselée, présentant des rétrécissements de temps en temps, et tantôt des ampoules. Ce phénomène bien connu, et pour ainsi dire adopté comme caractéristique d'aspect pour les vaisseaux lymphatiques, est dû à ce que la masse à injection remplit inégalement ces vaisseaux, arrêtée de place en place par leurs valvules.

D'autres fois enfin on rencontre de petits prolongements paraissant être en culs-de-sac, ils sont considérés soit comme des ampoules, soit comme des vaisseaux se portant dans la profondeur, ou incomplètement injectés. Ces vaisseaux affectent une disposition bien définie par Léopold, à propos de l'utérus non gravide, ils sont disposés en nattes, comme on peut le voir sur la fig. 1, planche II.

Jamais l'on ne voit les vaisseaux sanguins affecter cette disposition, ni présenter l'irrégularité de formes que nous avons signalée plus haut. De plus les vaisseaux lymphatiques ont encore une disposition qui les sépare nettement des vaisseaux sanguins, ils s'anastomosent largement entre eux soit par de véritables lacunes, de vrais confluents, soit par des branches se rendant dans un même réseau, soit au réseau situé au-dessus ou au-dessous.

Les mêmes dissociations portant sur des points où nous avions injecté des réseaux vasculaires avec la masse à la colle

et au nitrate d'argent, ne nous ont permis de rien distinguer de caractéristique (1).

Coupes. — Nos coupes ont porté sur divers fragments d'utérus, elles ont été dirigées les unes perpendiculairement à la surface de l'utérus, les autres parallèlement.

1. *Coupes perpendiculaires à la surface.* — La coupe comprend la séreuse, la couche musculeuse, la couche muqueuse avec ses deux parties spongieuse et compacte, le chorion et l'amnios, et nous avons fait sur ces fragments deux ordres de coupes : les unes parallèles à l'axe de l'utérus, les autres perpendiculaires à cet axe.

Nous ne nous occuperons pas ici de ce que nous avons pu observer sur les parties les plus internes de la coupe, amnios, chorion, muqueuse, nous n'insisterons pas non plus sur la disposition des fibres musculaires qui suivant les couches se trouvent disposées longitudinalement ou transversalement, l'injection des vaisseaux sanguins a été très pénétrante, les plus fins rameaux sont injectés en rouge. On les aperçoit sur la coupe, coupés tantôt longitudinalement, tantôt transversalement ; la masse à injection n'a pas fusé.

L'épithélium péritonéal n'est pas conservé, étant données les manipulations nombreuses qu'à subies la pièce, et le séjour qu'elle a dû faire dans l'alcool dilué, pour subir des injections. Quant à la couche sous-séreuse que nous avons décrite au point de vue macroscopique, nous la trouvons à la partie la plus superficielle de la coupe présentant une certaine épaisseur, formée de tractus conjonctifs et de faisceaux musculaires coupés transversalement ou longitudinalement. Cette couche se continue avec la couche musculaire proprement dite sans ligne de démarcation bien nette, si ce n'est à mesure que l'on

(1) Nous donnerons plus loin à propos des nitratations faites sur des pièces fraîches d'utérus non gravide, les résultats que nous avons obtenus par ces mêmes procédés, sur l'utérus gravide, de 5 mois, que nous avons eu entre les mains alors que ce travail était déjà terminé.

examine des points plus profonds de cette couche par l'abondance plus grande des faisceaux musculaires.

Les vaisseaux sanguins affectent la disposition suivante : Les gros troncs coupés soit longitudinalement, soit transversalement, se trouvent surtout dans la partie profonde de la couche sous-séreuse, dans les parties superficielles de la couche musculaire.

Ces troncs sont parfois très volumineux, très larges, aplatis, leur paroi est extrêmement mince. Des vaisseaux sanguins de la couche musculaire superficielle sont beaucoup plus fins, généralement disposés en groupes de 2 ou 3. Certains sont interfasciculaires d'autres encore plus fins sont intra-fasciculaires.

Voici pour les vaisseaux sanguins : Les vaisseaux lymphatiques injectés dans la sous-séreuse montrent des branches de divers volumes coupées soit longitudinalement, soit transversalement ; ces rameaux ne se trouvent que dans le tiers externe de la couche musculaire et la masse à injection n'a jamais pénétré au delà par des injections superficielles. Les vaisseaux les plus superficiels, ainsi que nous l'avions constaté au point de vue macroscopique, sont les plus fins. Les plus volumineux parmi les vaisseaux lymphatiques sont plus profondément placés. Ils ont les uns et les autres une forme aplatie. Ils accompagnent généralement les vaisseaux sanguins. Par la coloration à l'hématoxyline on distingue très nettement les noyaux des cellules qui tapissent leur paroi, mais le contour de ces cellules n'a pu être mis en évidence.

Les coupes ayant la même direction que les précédentes sur des fragments injectés au nitrate d'argent, nous ont permis de suivre des traînées ou des points brunis par l'action de la lumière, paraissant correspondre tantôt à des infiltrations, tantôt à des vaisseaux, mais nous n'avons pu dans ce dernier cas y reconnaître le contour caractéristique des cel-

lules dentelées des vaisseaux lymphatiques. Cet insuccès peut être attribuable à ce que la nitratation s'accomplit difficilement sur une pièce qui a dû séjourner dans l'alcool dilué pour subir des injections.

2. *Coupes parallèles à la surface de l'utérus.* — Sur des fragments d'utérus dont les vaisseaux sanguins sont injectés à la gélatine et au carmin, et les vaisseaux lymphatiques à la gélatine et au bleu, nous avons trouvé sur les coupes superficielles, des détails absolument analogues à ceux que nous avions rencontrés sur les dissociations et que nous avons rapportés plus haut, le seul fait intéressant que nous ayons remarqué dans cette variété de coupes c'est que, à mesure que les coupes deviennent plus profondes, à mesure que les fibres musculaires sont plus abondantes, les vaisseaux lymphatiques perdent de plus en plus l'aspect de vaisseaux, pour prendre des formes de plus en plus irrégulières pour constituer ce qui a été décrit par Leopold sur l'utérus non gravide comme fentes lymphatiques de la couche musculaire. Nos nitratations ne nous ont fourni aussi sur ces coupes aucun résultat concluant.

En résumé, ces examens histologiques nous ont permis de voir la disposition des vaisseaux lymphatiques, leurs rapports avec les vaisseaux sanguins et les fibres musculaires. Nous n'avons pas eu de résultats bien positifs dans les manipulations qui tendaient à mettre en évidence la structure de ces vaisseaux. Toutefois ces examens nous ont permis de constater les noyaux des cellules de ces vaisseaux, le changement de forme de ces derniers, à mesure qu'ils deviennent plus profonds, et surtout nous a permis plusieurs fois de constater que l'injection préalable des vaisseaux sanguins, si elle offre une garantie n'offre pas une garantie absolue, car nous avons pu constater sur certains points, des injections de bleu ayant pénétré entre la masse rouge et la paroi des vaisseaux

sanguins, ce qui, sans le contrôle histologique auquel nous nous sommes livré aurait pu nous induire en erreur.

On peut tirer de l'ensemble des faits précédents deux déductions bien différentes l'une de l'autre :

La 1re c'est d'admettre que nos injections du système lymphatique sur l'utérus gravide de la femme n'ont pas été heureuses, puisque nous n'avons pu parvenir à injecter sur un utérus sain que des réseaux de vaisseaux assez fins, soit superficiels, soit profonds, et des troncs d'un volume peu considérable, alors que le volume attribué à ces vaisseaux dans la lymphangite puerpérale atteint des proportions bien supérieures. Étant donné que notre observation ne portait que sur un cas, nous avons eu la tentation d'adopter cette manière de voir, mais comme d'autre part nous avions apporté dans nos recherches certaines précautions, telles que la réplétion préalable du système vasculaire sanguin, l'injection du système lymphatique par des masses coagulables permettant la dissection ; comme enfin nous nous adressions non plus à l'utérus en voie d'involution et frappé de lymphangite, mais à l'utérus pendant la grossesse, sur les lymphatiques duquel nous ne connaissons pas de description se rapportant à la femme, nous nous sommes plutôt rattaché à la manière de voir suivante :

C'est la 2e déduction que l'on peut tirer de nos examens, à savoir que :

Dans la couche sous-séreuse de l'utérus gravide *à l'état normal*, couche assez épaisse comprise entre l'épithélium péritonéal, et les premiers faisceaux musculaires de la couche musculeuse il existe un réseau de vaisseaux lymphatiques d'un volume moins considérable que celui qu'on leur a habituellement attribué. Ce réseau peut être distingué en deux zones superposées séparées sur les parties latérales de l'utérus par de gros vaisseaux sanguins.

1. *Vaisseaux lymphatiques de la région sous-séreuse superficielle*, comprenant :

a) Des réseaux très superficiels constitués par des vaisseaux très fins en très grand nombre sur les parties latérales des faces de l'utérus et au niveau de l'insertion des trompes, vaisseaux communiquant avec :

b) Des troncs ayant comme dimension de $0^{mm},5$ à 1^{mm} de diamètre, et se portant des parties latérales de l'utérus, soit vers le ligament large, soit vers les parties centrales des faces de l'utérus pour plonger dans la couche musculeuse :

c) Des réseaux plus profonds mettant en communication les deux systèmes précédents avec les :

2. *Vaisseaux lymphatiques de la région sous-séreuse profonde*, qui comprennent :

a) Des réseaux de vaisseaux lymphatiques fins, communiquant :

b) Avec les vaisseaux lymphatiques de la couche musculeuse superficielle ;

c) Avec des troncs profondément situés, accessibles par la dissection, d'un volume mesurant de 2 à 3 millimètres de diamètre, bien inférieur par conséquent à celui qui est attribué aux plus gros vaisseaux lymphatiques de l'utérus gravide dans les descriptions classiques et observés dans la lymphangite puerpérale.

IV

Vaisseaux lymphatiques sous-séreux de l'utérus non gravide. Examen macroscopique. Examen microscopique.

Examen macroscopique. — Un fait nous a paru tout à fait digne de remarque, c'est la difficulté encore plus grande que l'on éprouve à injecter le système lymphatique sous-séreux de l'utérus non gravide. Nous ne pouvions sur l'utérus gravide, n'injecter à la fois que de petits territoires, mais ici ces territoires sont encore plus petits, et les images que nous donnent l'injection sont semblables à celles que reproduit Leopold dans son mémoire (1). La piqûre étant faite superficiellement, quand elle réussit on voit un réseau extrêmement fin s'injecter, ce réseau est tout à fait superficiel. Il est formé de mailles irrégulières, mais présente bien cet aspect qui diffère de la disposition et de la division arborescente des vaisseaux sanguins.

Quelquefois même, ce réseau s'injectant dans des branches encore plus fines, ne se perçoit à l'œil nu que par une teinte bleuâtre que prend la séreuse à ce niveau.

En même temps que ces réseaux superficiels sous-séreux se remplissaient, nous avons vu sur certains points l'injection remplir des vaisseaux plus profonds, mais toujours dans la couche sous-séreuse, ou dans la couche musculaire superficielle ; ces vaisseaux sont plus volumineux que les précédents, ils atteignent environ 0^{mm}, 5 dans leur diamètre aplati, dans l'état où l'on trouve ces vaisseaux, après la rétraction de la masse qu'ils contiennent.

(1) Voir plus haut, fig. 4, p. 19.

Nous avons vu l'injection parcourir ces vaisseaux des parties centrales de la surface utérine vers les parties latérales de l'utérus, où nous les avons vus se perdre dans l'épaisseur des ligaments larges. Leur trajet paraît assez régulier, et leur injection ne s'accompagne pas de l'injection de branches plus petites. Ici comme sur l'utérus gravide nous avons pu remarquer qu'on injectait difficilement le système lymphatique des troncs vers les branches, même après réplétion de ceux-ci, comme l'a conseillé Fridolin, qui injectait un réseau jusqu'à ce qu'il vît un tronc se dessiner, il retirait alors sa canule et venait piquer dans ce tronc, et continuer l'injection à ce niveau. Nous avons dit combien le diamètre de ces troncs nous avait paru peu considérable, $0^{mm},5$ et au-dessous. On voit donc qu'il n'est pas facile d'introduire exactement une canule piquante dans une aussi petite lumière, sans risquer de perforer la paroi du vaisseau, et produire des infiltrations.

Au point de vue macroscopique nous avons donc rencontré ici, comme dans l'utérus gravide, trois séries de vaisseaux lymphatiques dans la couche sous-séreuse de l'utérus, l'une très fine, très superficielle, se traduisant par une teinte bleuâtre à l'œil nu, l'autre encore très fine mais perceptible, s'offrant sous l'aspect de mailles ; enfin des troncs mesurant environ $0^{mm},5$ et se portant vers les ligaments larges. Un fait général nous a frappé, c'est la difficulté que l'on a à réussir ces injections, qui, comme nous le disons, ne dépassent pas de petits territoires sous peine de produire des infiltrations, et nous n'avons jamais pu réussir des injections continues s'étendant à tout l'utérus comme cela a été figuré dans l'ouvrage de Mascagni et schématiquement dans le travail de M. Poirier.

Voilà ce que nous a appris l'examen de la surface de l'utérus injecté.

Dissection. — Nous avons pu nous convaincre que la couche sous-séreuse présente une certaine épaisseur, et qu'il

n'existe pas de démarcation bien nette entre la couche sous-séreuse et la couche musculeuse.

Par la dissection on trouve dans la couche sous-séreuse des réseaux profonds de lymphatiques fins. Ces réseaux profonds ne diffèrent pas beaucoup des réseaux superficiels, comme eux ils se rendent à des vaisseaux un peu plus gros de 3 à 5 dixièmes de millimètre. Nous avons pu voir sur les parties latérales de la face antérieure, mais profondément situé dans la couche sous-séreuse, un tronc lymphatique, le plus gros que nous ayons eu à injecter. Son calibre est irrégulier, bosselé, il mesure environ 1^{mm}, $1^{mm},5$ de diamètre, et se termine inférieurement dans le ligament large. Ce vaisseau paraît correspondre au plus gros vaisseau lymphatique que nous ayons vu dans l'utérus gravide, lequel, nous le rappelons, mesurait de 2 à 3 millimètres. Ce vaisseau reçoit des branches venues des parties centrales de la surface utérine.

Les vaisseaux sanguins sont loin d'être en évidence comme sur l'utérus gravide, et l'injection à la masse à la gélatine et au carmin n'a pas été complète. On trouve, ainsi que nous avons pu le constater, des territoires qui ont été épargnés par l'injection.

Examens histologiques. — Nos examens ont porté sur des dissociations et sur des coupes.

Dissociations. — *a*) (Des parties injectées au bleu). Un fragment de la couche sous-séreuse, disséqué avec la plus grande minceur possible et étendu par le procédé de la demi-dessiccation, nous a permis d'observer les capillaires lymphatiques avec leur forme bosselée et leurs larges anastomoses caractéristiques. Ces vaisseaux nous ont paru plus fins que les mêmes vaisseaux observés sur l'utérus gravide. Alors que chez celui-ci, leur volume dépasse de beaucoup celui des capil-

laires sanguins, du moins dans les couches superficielles de la sous-séreuse, leur volume dans l'utérus non gravide, tantôt dépasse le volume des capillaires sanguins, mais d'une quantité bien moindre que dans l'utérus gravide, tantôt présente un volume analogue, ou inférieur.

b) Sur les parties injectées au nitrate d'argent en solution aqueuse ou gommeuse. Cette méthode nous a fourni peu de résultats. Nous savons combien il est difficile de faire pénétrer la masse dans les vaisseaux lymphatiques, alors qu'on peut la suivre, lorsqu'elle est colorée, la réussite de cette opération est confiée au hasard ; le plus souvent, lorsque la masse est colorée, on a la resssource de répéter les injections jusqu'à ce qu'elles soient heureuses ; avec les masses non colorées, on s'aperçoit difficilement si l'on produit une injection ou une infiltration, de plus, il est indispensable de pratiquer des injections sur des utérus frais, comme les pratiquait Leopold chez les animaux. Aussi, nous avouerons, que malgré nos tentatives répétées, nous n'avons pas obtenu de résultats bien positifs par cette méthode.

c) Sur des dissociations de la séreuse traitée par le nitrate d'argent et le chlorure d'or, suivant la méthode de G. et F.-E. Hogan, nous avons obtenu des résultats assez satisfaisants. Ce procédé qui a permis à G. et F.-E. Hogan d'étudier les lymphatiques de la peau et ceux des muscles présente le grand avantage de laisser paraître en blanc sur un fond plus foncé, les vaisseaux sanguins ou lymphatiques. La nitratation préalable des préparations permet de reconnaître les cellules qui tapissent les parois des vaisseaux. Mais ce procédé exige avant tout d'être appliqué sur des pièces fraîches, et nous devons déclarer qu'il présente de grandes difficultés dans son maniement. La pièce à soumettre à ce procédé doit être convenablement tendue, et suffisamment mince, condition qu'il n'est pas toujours facile de remplir. G. et F.-E. Hogan tendaient leurs

pièces à examiner sur un petit tambour, au moyen de cercles en caoutchouc, nous avons pu expérimenter sur des petites surfaces de séreuse, par le procédé de la demi-dessiccation, qui présente l'inconvénient d'altérer les bords de la préparation par la pression qu'on y exerce pour étendre la pièce, mais qui laisse pourtant un champ suffisant pour les examens. Les limites de l'action que l'on doit faire donner au chlorure d'or et au nitrate d'argent nous ont paru variables, difficiles à préciser, mais surtout en rapport avec la lumière à laquelle les préparations devaient être soumises et c'est là, croyons-nous, un des grands inconvénients de ce procédé, de voir les préparations brunir assez rapidement.

Nous avons donc pu après dissection de la séreuse faire ces examens sur un utérus frais qui venait d'être enlevé par hystérectomie vaginale en même temps qu'une trompe, siège d'une grossesse extra-utérine qui ne devait pas avoir atteint son 3e mois.

Bien que l'on ait attribué à l'utérus des transformations en rapports avec la grossesse dans les cas de grossesse extra-utérine, celui qui était entre nos mains avait conservé ses proportions habituelles, et paraissait, étant donné l'âge encore jeune de la grossesse, ne pas différer de l'état normal (1).

Nous avons profité de cette pièce qui nous permettait d'observer sur un utérus frais et sain, ce qu'il n'est pas souvent possible de faire. Nos observations ont porté aussi sur un utérus frais, enlevé par hystérectomie vaginale pour une salpingite.

Après le traitement double par le nitrate d'argent et le chlorure d'or, et une exposition de 5 heures à la lumière du jour (un jour gris sans soleil), nous avons pu voir sur certaines de nos préparations la disposition suivante :

(1) L'œuf extrait de la trompe contenait un placenta seulement, l'embryon avait dû être résorbé ce qui indique un arrêt de la grossesse depuis environ deux mois

La préparation présente une légère teinte violette, à un faible grossissement, parcourue par des lignes blanches ou brun clair, les unes très fines, les autres un peu plus épaisses, en tous cas anastomosées et représentant les mailles irrégulières d'un réseau. A un plus fort grossissement (obj. 2, oc. 3, Verick). Nous remarquons, se détachant sur le fond violet, lui-même un peu confus, dû à l'action du chlorure d'or sur le tissu conjonctif, les lignes claires, et les bandes brunes signalées à un faible grossissement. Quelques-unes de ces bandes brunes sont les vaisseaux sanguins, des capillaires dont on reconnaît l'endothélium allongé, régulier. Le contour des cellules est bien marqué, régulier, et paraît caractéristique, la nitratation l'a mis parfaitement en évidence. Ces bandes brunes sont régulières, elles offrent parfois des branches plus petites qu'elles et présentant les mêmes cellules. Ces capillaires sanguins sont beaucoup moins nombreux que les capillaires lymphatiques que l'on peut reconnaître sur le plus grand nombre de ces bandes brunes, ils sont aussi moins volumineux. Les bandes brunes qui représentent les capillaires lymphatiques sont tapissées par des cellules à bords très dentelés, caractéristiques. Ces derniers vaisseaux s'envoient de nombreuses anastomoses.

Les bandes claires sont d'un volume généralement inférieur aux bandes brunes les plus larges. Leur trajet est rectiligne, mais irrégulier, présentant des renflements surtout au niveau de leurs anastomoses. Enfin, de leur surface se détachent des lignes fines allant tantôt d'une bande à l'autre, tantôt s'arrêtant brusquement en forme de cæcum, tantôt se perdant dans une tache blanche dont les bords sont étoilés. Ces tractus blancs mesurent 21, 13 et même 8 μ.

L'aspect général de ces bandes blanches rappelle assez, par sa configuration, les fils d'une toile d'araignée.

Dans certains points des bandes claires on trouve un épi-

thélium formé de cellules arrondies ou ovales à bords dentelés, irréguliers, engrenés les uns dans les autres, ressemblant aux cellules dentelées qui tapissent la paroi des vaisseaux lymphatiques. En tous cas différant totalement des cellules allongées qui tapissent les capillaires sanguins, que nous avons décrits précédemment.

En faisant varier la vis micrométrique on aperçoit au-dessus des bandes claires et des bandes brunes, le contour des cellules d'un épithélium, qui recouvre tous les éléments, bien que la nitratation n'ait pas produit ses effets avec une force égale sur tous les points de la préparation.

Ces cellules sont polygonales, arrondies, diffèrent par conséquent totalement des cellules allongées que nous avons décrites sur les parois des capillaires sanguins. Elles diffèrent aussi des petites cellules rondes crénelées, que nous avons vues sur le trajet des lignes claires, et par leur volume plus considérable, et par leur forme moins arrondie et aussi par leurs bords assez réguliers.

A un grossissement plus fort, les mêmes détails apparaissent encore avec plus de netteté. Il semble donc que les cellules superficielles, polygonales, représentent l'épithélium péritonéal ; les bandes brunes à cellules allongées, les capillaires sanguins, les bandes brunes à cellules dentelées les capillaires lymphatiques. Quant aux lignes fines et claires, naissant sur le trajet de ces capillaires lymphatiques, pour se rendre soit à une autre branche, soit à une plaque étoilée, soit pour changer de direction et sortir du plan de la préparation, nous serions tenté de croire, tant est grande la ressemblance de nos images avec celles obtenues par G. et F.-E. Hogan sur les lymphatiques de la peau et des muscles, que ce sont des branches encore plus fines, des vaisseaux lymphatiques, bien que nous n'ayons pas toujours rencontré sur les plus fines d'entre elles l'épithélium caractéristique. Les plaques étoilées

dont nous avons parlé auxquelles aboutissent aussi ces lignes claires, ressemblent à celles qu'ont décrites G. et F.-E. Hogan dans les muscles.

Nous n'osons pas suivre ces auteurs dans leur interprétation qui fait de ces espaces des lacunes lymphatiques terminales, des lymphatiques sans valvules, qui seraient formées à l'état adulte, mais seraient, ainsi que le reste du système lymphatique, remplacées a l'état embryonnaire par des couches de cellules étoilées, suivant une disposition primitive, qui subsiste dans la classe des poissons et chez la grenouille. D'après ces mêmes auteurs, ces cellules serviraient à la nutrition des parties dépourvues de lymphatiques, comme cela se fait dans la cornée des mammifères, elles seraient en connexion non pas avec un système lymphatique, mais plutôt avec un système sanguin. Nous nous contentons de signaler ces faits qui nous ont paru intéressants en ce qu'il nous avait été donné de suivre ce système lymphatique sous-séreux dans ses plus fines branches et dans sa structure intime (1).

Coupes : Nos coupes après durcissement dans l'alcool et inclusion dans la celloïdine ont porté sur des fragments de parties injectées, les vaisseaux sanguins à la gélatine au carmin, les vaisseaux lymphatiques tantôt au bleu de Prusse et colle, tantôt au nitrate d'argent en solution aqueuse ou gommeuse.

(1) Sur l'utérus gravide âgé de 5 mois que nous avons eu récemment entre les mains, nous avons pu, à l'aide de la méthode par le chlorure d'or et le nitrate d'argent, constater ces mêmes détails concernant les vaisseaux lymphatiques sous-séreux. Les capillaires lymphatiques sont plus nombreux que les vaisseaux sanguins, plus volumineux que ceux-ci, plus volumineux aussi que les capillaires, lymphatiques de l'utérus non gravide, mais d'un volume moins considérable que sur l'utérus gravide à terme, ils sont tapissés par l'épithélium dentelé caractéristique. On distingue très nettement les fins canaux qui aboutissent à ces capillaires, ainsi que les cellules dentelées qui tapissent ces branches. Les capillaires lymphatiques deviennent moins nombreux dans les couches profondes de la sous-séreuse. Nous ne saurions sans sortir de notre sujet, parler de nos constatations au delà de la couche sous-séreuse, elles feront l'objet d'un prochain travail.

Les coupes portant sur des fragments injectés au nitrate d'argent ne nous ont rien fourni de caractéristique, la nitratation ayant porté sur une pièce qui avait séjourné dans l'alcool faible.

Sur nos préparations injectées au bleu de Prusse, nous avons pu noter dans la sous-séreuse et surtout dans la couche musculaire superficielle, une disposition des vaisseaux lymphatiques analogue à celle que nous avions notée sur les mêmes vaisseaux de l'utérus gravide, on les rencontre coupés tantôt longitudinalement, tantôt transversalement, soit isolés, soit le plus souvent au voisinage des vaisseaux sanguins. Nous n'avons pas pu reconnaître à travers la masse bleue, les éléments de leur paroi, sauf sur certaines préparations colorées à l'hématoxyline où l'on constate très bien les noyaux des cellules qui tapissent leur paroi. Mais sur certains fragments nous avons pu nous convaincre de l'importance de l'injection préalable du système sanguin, en retrouvant dans un certain nombre de vaisseaux sanguins contenant leur masse rouge au carmin, une certaine quantité de la masse bleue qui s'était glissée entre la masse rouge et la paroi de ses vaisseaux.

CONCLUSIONS

Bien que nos examens aient porté sur un petit nombre d'observations, les précautions que nous avons prises, et le contrôle histologique sur lequel nous avons appuyé nos interprétations, donnent, croyons-nous, à notre travail certaines garanties d'exactitude qui nous engagent à résumer ainsi en terminant les faits que nous avons constatés.

Le système lymphatique sous-séreux de l'utérus étudié chez la femme, nous a paru présenter les particularités suivantes :

A. — Sur l'utérus non gravide, ce système paraît constitué par un certain nombre de réseaux très fins aboutissant à des troncs.

I. — Ces *réseaux très fins*, sont constitués d'une part par des capillaires disposés en mailles, fréquemment anastomosés, d'un volume très fin, ne permettant pas souvent de les apprécier à l'œil nu, disposés par couches pouvant être multipliées à l'infini dans la zone sous-séreuse, depuis les parties les plus superficielles de la couche musculeuse, dans laquelle ils envoient des branches, jusque sous l'épithélium péritonéal. Ces fins réseaux nous ont paru formés de vaisseaux capillaires, beaucoup plus nombreux que les capillaires sanguins, mais ils ne nous ont paru dépasser le volume de ceux-ci que dans des proportions beaucoup moindres que sur l'utérus gravide. Enfin, la méthode de l'imprégnation combinée par le nitrate d'argent et le chlorure d'or nous a permis dans la couche sous-séreuse

d'utérus frais, de mettre en évidence des ramifications lymphatiques extrêmement fines qui n'avaient pas été signalées dans l'utérus, aboutissant à des espaces, qui ont pu être considérés comme un système lacunaire originaire dans d'autres organes.

II. — *Des troncs* situés à des niveaux divers dans la sous-séreuse, auxquels aboutissent les vaisseaux précédents, et dont le plus volumineux mesurant $0^{mm},5$ a été rencontré sur les parties latérales de la face antérieure, profondément situé, et découvert seulement par la dissection.

B. — Utérus gravide. — Le système lymphatique sous-séreux de l'utérus *gravide*, *étudié pendant la grossesse sur un organe sain chez la femme*, nous a paru, tout en présentant une augmentation dans le calibre des vaisseaux qui le constituent, ne pas atteindre en volume l'importance qu'on lui a attribuée.

Ce système lymphatique nous a paru comme sur l'utérus non gravide constitué par des vaisseaux très fins et par des troncs.

I. — *Ces réseaux très fins* sont constitués par des capillaires largement anastomosés, étagés dans les diverses couches de la région sous-séreuse, et paraissant présenter d'une façon générale, un volume de beaucoup supérieur à celui des capillaires sanguins et à celui des mêmes vaisseaux lymphatiques en dehors de la grossesse. Ces réseaux aboutissent à

II. — *Des troncs lymphatiques*, les uns superficiellement situés, dont le volume ne nous a pas paru dépasser $0^{mm},8$ à 1^{mm}, les autres, plus profondément placés, l'un d'eux surtout, le plus volumineux que nous ayons rencontré, situé au-dessous des gros vaisseaux sanguins, ne mesurait que 3 millim. de diamètre dans ses parties les plus larges, ces constatations ont été faites sur des vaisseaux injectés, mais non dilatés par la masse à injections.

Nos constatations portant sur un fait unique ne nous permettent aucune espèce de conclusions générales, mais si les remarques que nous avons faites sur le volume et la disposition des vaisseaux lymphatiques de l'utérus gravide se vérifient sur un certain nombre d'exemples, on en viendra à penser que les énormes vaisseaux lymphatiques qu'on a décrits sur l'utérus gravide après l'accouchement, représentent une disposition anormale, pathologique, dans laquelle la dilatation considérable de leur calibre est le fait de la lymphangite puerpérale, et non d'une disposition normale ; ou que les observations faites sur le système lymphatique de l'utérus, pendant la période d'involution qui suit l'accouchement, diffèrent de ce que l'on peut constater sur cet organe pendant la grossesse ou à l'état normal.

IMPRIMERIE LEMALE ET Cie, HAVRE

PLANCHE I

Cette planche est la reproduction d'une partie de la face postérieure de notre pièce d'utérus gravide. Les divers territoires injectés ont été dessinés à la chambre claire. Il n'a pas été possible, dans les parties où les vaisseaux injectés sont assez nombreux, de rendre le réseau superficiel avec toute sa finesse. Cette planche ne représente pas les réseaux profonds de la sous-séreuse.

Quelques gros troncs sanguins ont été seulement indiqués schématiquement à leur place avec leurs dimensions.

1. Troncs lymphatiques se dirigeant vers le ligament large.
2. Troncs lymphatiques venus des parties centrales de la face de l'utérus.
3. Réseaux fins superficiels.
4. Troncs veineux.
5. Troncs artériels.
6. Ligament rond.
7. Ovaire.
8. Trompe.

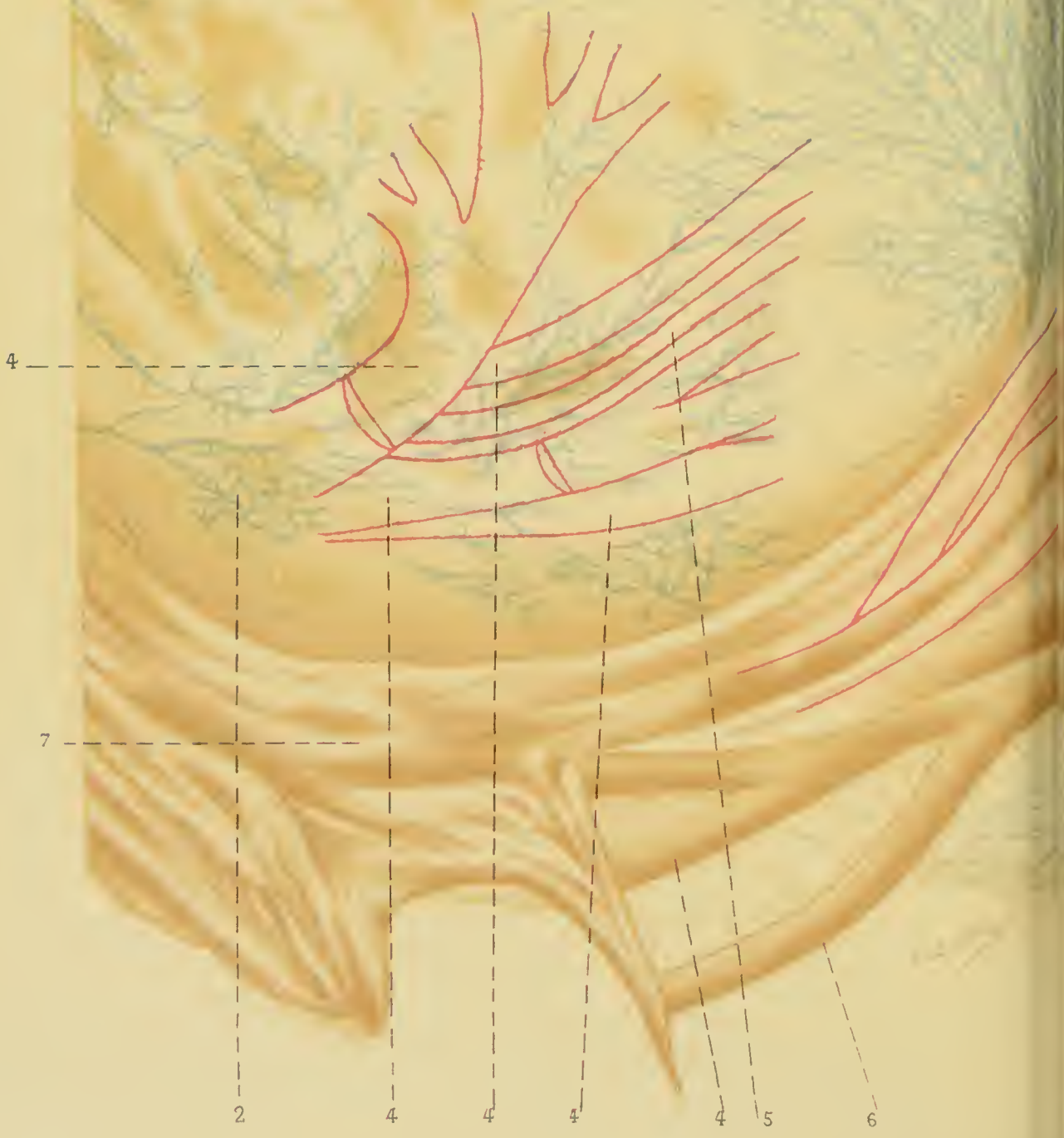
4
7
2
4
4
4
4
5
6

Planche I.



PLANCHE II

Fig. 1. — Réseau vasculaire lymphatique et sanguin disséqué dans la couche la plus superficielle de l'utérus gravide. Injection des vaisseaux sanguins avec une masse de gélatine au carmin, des vaisseaux lymphatiques avec une masse de gélatine au bleu soluble. Image très augmentée dessinée à la chambre claire. Grossissement faible. Verick, obj. 0, ocul. 0.

1. Réseau vasculaire sanguin.
2. Réseau vasculaire lymphatique.
3. Terminaison en cæcum attribuée à une disposition naturelle, soit à l'aspect fourni par un vaisseau qui plonge dans la profondeur soit enfin à un arrêt de la masse à injection.

Fig. 2. — Coupe perpendiculaire à l'axe et à la surface de l'utérus. Vaisseaux lymphatiques injectés en bleu, vaisseaux sanguins injectés en rouge. On voit très bien sur cette coupe que dans la couche sous-séreuse le volume des lymphatiques superficiels est supérieur à celui des vaisseaux sanguins. Verick, oc. 0. obj. 2.

1. Séreuse.
2. Couche sous-séreuse.
3. Partie superficielle de la couche musculaire.

Planche II.

Fig. 1.

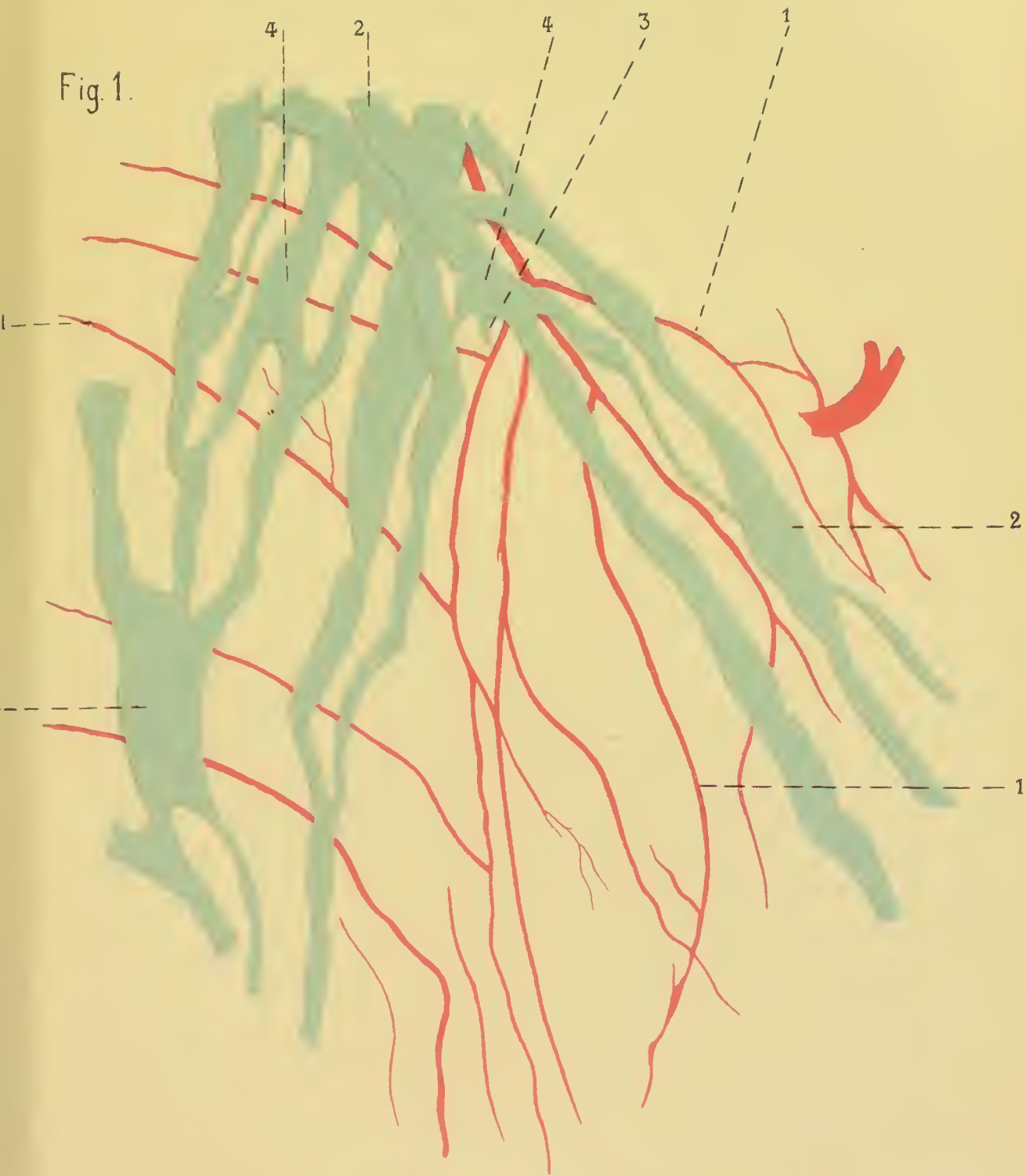

Fig. 2.

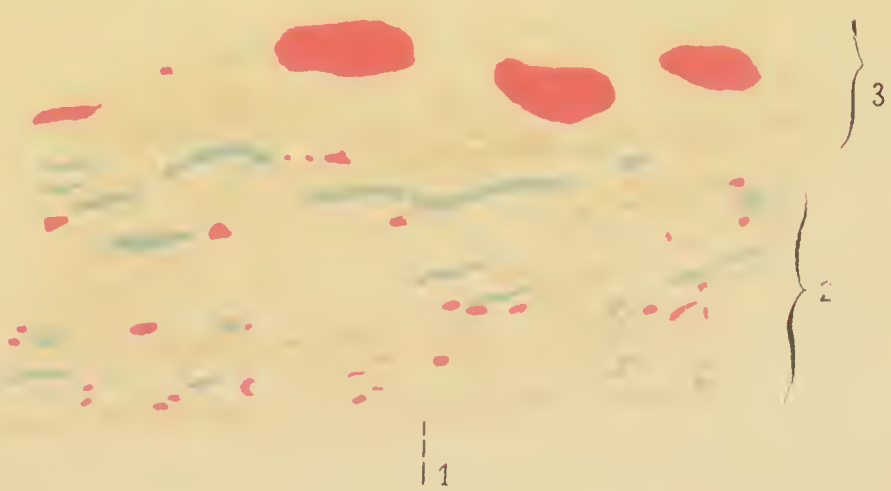

PLANCHE III

Fig. 1. — Face postérieure d'un utérus non gravide, contenant un fibrome sous-muqueux. Injection préalable des vaisseaux sanguins. Vaisseaux lymphatiques injectés au bleu de Prusse soluble. Cette figure ne représente pas les réseaux de la couche sous-séreuse profonde.

1. Réseaux superficiels de la couche sous-séreuse superficielle.
2. Réseaux profonds de la couche sous-séreuse superficielle.
3. Troncs lymphatiques.
4. Infiltrations de la masse prenant l'aspect de gros vaisseaux.

Fig. 2. — Couche sous-séreuse superficielle d'un utérus non gravide, traitée par le chlorure d'or et le nitrate d'argent. Les vaisseaux se détachent en blanc sur le fond violet de la préparation. Obj. 2, oc. 3, Verick.

1. Épithélium péritonéal.
2. Bandes claires.
3. Espaces étoilés.
4. Cellules dentelées de la paroi des bandes claires.
5. Capillaire sanguin avec les cellules allongées de sa paroi.
6. Gros capillaires lymphatiques avec les cellules dentelées de leur paroi.

Planche III

Fig. 2.

Fig. 1